NAYRA SILVESTRE MATOS

PIOMETRA EM CADELAS

Anápolis
2022

NAYRA SILVESTRE MATOS

PIOMETRA EM CADELAS

Trabalho de Conclusão de Curso apresentado à Instituição Faculdade Anhanguera, como requisito parcial para a obtenção do título de graduado em Medicina veterinária.

Orientador: Ana Paula Molinari Candeias

Anápolis
2022

NAYRA SILVESTRE MATOS

PIOMETRA EM CADELAS

Trabalho de Conclusão de Curso apresentado à Instituição Faculdade Anhanguera, como requisito parcial para a obtenção do título de graduado em Medicina veterinária.

BANCA EXAMINADORA

Coord. Prof(a). MSc. Juliana Dias Martins

Prof(a). Dr. Marcus Vinícius Garcia de Oliveira

Prof(a). Titulação Nome do Professor(a)

Anápolis, 21 de novembro de 2022

Dedico este trabalho à minha mãe que me contribuiu financeiramente e emocionalmente, que sempre acreditou em mim, para que eu tenha chegado ao final do curso.

AGRADECIMENTOS

Agradeço primeiramente à Deus por ter me abençoado nessa trajetória até ao final do curso, agradeço a minha mãe, Angelita José Silvestre, por me ajudar em tudo que eu precisava, em todas as dificuldades e sempre me incentivar a não desistir, agradeço ao meu pai, João Ferreira de Matos, por me ajudar financeiramente com todos os custos que a faculdade precisava, com os materiais e objetos que precisarei na minha carreira e por sempre acreditar em mim e ter orgulho de quem eu me tornei, agradeço a minha Vó, Ivanilda Pinto Brandão, por me ajudar financeiramente no inicio de tudo, pagando cursinhos e estudos para que eu consiga passar no Enem e conseguir uma bolsa, agradeço aos meus colegas de curso que tornaram essa jornada mais fácil e melhor de se prosseguir.

MATOS, Nayra S. **Piometra em cadelas**. 2022. 30 folhas. Trabalho de Conclusão de Curso (Graduação em Medicina Veterinária) – Faculdade Anhanguera, Anápolis, 2022.

RESUMO

A hiperplasia endometrial cístico-piometrítico, ou conhecida comumente como piometra, é uma infecção em conjunto com inflamação do útero que causa um grande acúmulo de pus no lúmen uterino, essa infecção pode-se apresentar aberta ou fechada, dependendo da abertura ou não da cérvix. Tendo como objetivo compreender a piometra nas cadelas e como objetivos específicos descrever a anatomia e fisiologia reprodutivas normais, bem como apresentar como ocorre a piometra sua etiologia, epidemiologia, patogenia e os fatores que favorecem o desenvolvimento dela. Sendo importante conhecer os sinais clínicos e a importância do diagnóstico precoce, além dos métodos de diagnóstico e diagnósticos diferenciais, mostrando quais os tratamentos eficazes e os métodos de prevenção. Sendo utilizados livros para a conclusão dessa revisão de literatura, selecionados através de busca nas seguintes bases de dados google acadêmicos e livros. Com o entendimento sobre a anatomia reprodutiva normal da cadela o veterinário e o tutor têm uma suspeita caso esteja aparecendo sinais clínicos diferentes da normalidade, podendo ser diagnosticado com a ajuda dos exames complementares, dos sinais clínicos, anamnese, e outros métodos para enfim chegar ao diagnóstico e se obter o melhor tratamento para o animal buscando sempre o bem-estar do mesmo.

Palavras-chave: Piometra. Cadela. Útero. Infecção.

MATOS, Nayra S. **Pyometra in female dog.** 2022. 30 sheets. Completion of course work (Graduation in Veterinary Medicine) – Faculdade Anhanguera, Anápolis, 2022.

ABSTRACT

Cystic-pyometritic endometrial hyperplasia, or commonly known as pyometra, is an infection together with inflammation of the uterus that causes a large accumulation of pus in the uterine lumen. Aiming to understand pyometra in bitches and as specific objectives to describe the normal reproductive anatomy and physiology, as well as to present how pyometra occurs, its etiology, epidemiology, pathogenesis and the factors that favor its development. It is important to know the clinical signs and the importance of early diagnosis, in addition to diagnostic methods and differential diagnoses, showing which are effective treatments and prevention methods. Books were used for the conclusion of this literature review, selected through a search in the following google academic databases and books. With the understanding of the normal reproductive anatomy of the bitch, the veterinarian and the tutor have a suspicion if clinical signs different from normal are appearing, and can be diagnosed with the help of complementary exams, clinical signs, anamnesis, and other methods to finally reach the diagnosis and obtain the best treatment for the animal, always seeking its well-being.

Keywords: Pyometra. Female dog. Uterus. Infection.

LISTA DE ILUSTRAÇÕES

Figura 1 – Aparelho reprodutor feminino e órgãos urinários da cadela 15
Figura 2 – Representação do ciclo ovariano 17
Figura 3 – Representação do ovário, ligamentos, tubas uterinas e corno uterino ... 18
Figura 4 – Representação da cérvix da cadela 20
Figura 5 – Útero com piometra 21
Figura 6 – Picos dos hormônios no ciclo estral da cadela 22
Figura 7 – Conteúdo de uma piometra 24
Figura 8 – Representação do útero com piometra e o útero normal 25
Figura 9 – Radiografia de uma cadela com piometra 26

LISTA DE ABREVIATURAS E SIGLAS

GnRH	Hormônio Liberador de Gonadotrofina
FSH	Hormônio Folículo Estimulante
LH	Hormônio Luteinizante
Cl	Corpo Lúteo
OSH	Ovariossalpingo-histerectomia

SUMÁRIO

1. INTRODUÇÃO.....13
2. ANATOMIA E FISIOLOGIA DO SISTEMA REPRODUTOR FEMININO.....14
3. ETIOLOGIA, EPIDEMIOLOGIA E PATOGENIA DA PIOMETRA.....19
4. SINAIS CLÍNICOS, DIAGNÓSTICO E TRATAMENTO DA PIOMETRA.....23
5. CONSIDERAÇÕES FINAIS.....26
REFERÊNCIAS.....27

1. INTRODUÇÃO

A hiperplasia endometrial cística, ou como conhecida popularmente piometra, é uma infecção conjunto com uma inflamação uterina que ocorre devido à vários estímulos progesterônicos quando há ausência de gestação durante a vida do animal. A piometra pode ser desenvolvida em qualquer fase do ciclo éstrico, porém comumente é apresentada na fase do diestro pelo fato de ocorrer elevados níveis de concentração do hormônio progesterona nessa fase, e induzida por fatores como uso de anticoncepcionais, sendo manifestada de duas formas, aberta ou fechada, os sinais clínicos dependeram da abertura ou não da cérvix.

A piometra tem bastante importância nas clínicas veterinárias por se tratar de um caso grave e bastante recorrente, pois trata-se de uma infecção subsequente da endometrite que pode ser favorecida por uso de métodos contraceptivos, medicamentos abortivos, entre outros. Sendo necessário mostrar para tutores que uso de fármacos como esse podem ser evitadas e que saber os sinais dessa doença precocemente são importantes para que não ocorra morte prematura do seu animal de estimação.

Induzida por vários ciclos sucessivos de progesterona ou por medicamentos hormonais, a piometra também tem como favorecimento uma doença subjacente e a contratilidade diminuída da cérvix que dará abertura para bactérias oportunistas, sendo assim surge a questão problema que é: porque ocorre a piometra e quais os fatores relacionados a ocorrência?

Tendo como objetivo compreender a piometra nas cadelas e como objetivos específicos descrever a anatomia e fisiologia reprodutivas normais, bem como apresentar como ocorre a piometra sua etiologia, epidemiologia, patogenia e os fatores que favorecem o desenvolvimento da mesma. Sendo importante conhecer os sinais clínicos e a importância do diagnóstico precoce, além dos métodos de diagnóstico e diagnósticos diferenciais, mostrando quais os tratamentos eficazes e os métodos de prevenção.

O tipo de pesquisa realizado nesse trabalho foi uma Revisão de Literatura, onde foram pesquisados livros, dissertações e artigos científicos selecionados através de busca nas seguintes bases de dados google acadêmico e livros. O período dos artigos pesquisados foram os trabalhos publicados nos últimos 10 anos As palavras-chave utilizadas na busca foram:” piometra”, “cadela” e “compreender”.

2. ANATOMIA E FISIOLOGIA DO SISTEMA REPRODUTOR FEMININO

O aparelho reprodutor da cadela é constituído por órgãos genitais internos e externos, os órgãos genitais internos são compostos por ovários, tubas uterinas, útero, cérvix, vestíbulo e vagina, e eles são sustentados pelo ligamento largo (dividido em três partes mesovário, mesossalpinge, mesometria) e os órgãos genitais externos são compostos por vulva e clitóris sendo representada algumas estruturas pela Figura 1 (KÖNIG, 2016).

Figura 1 – Aparelho reprodutor feminino e órgãos urinários da cadela.

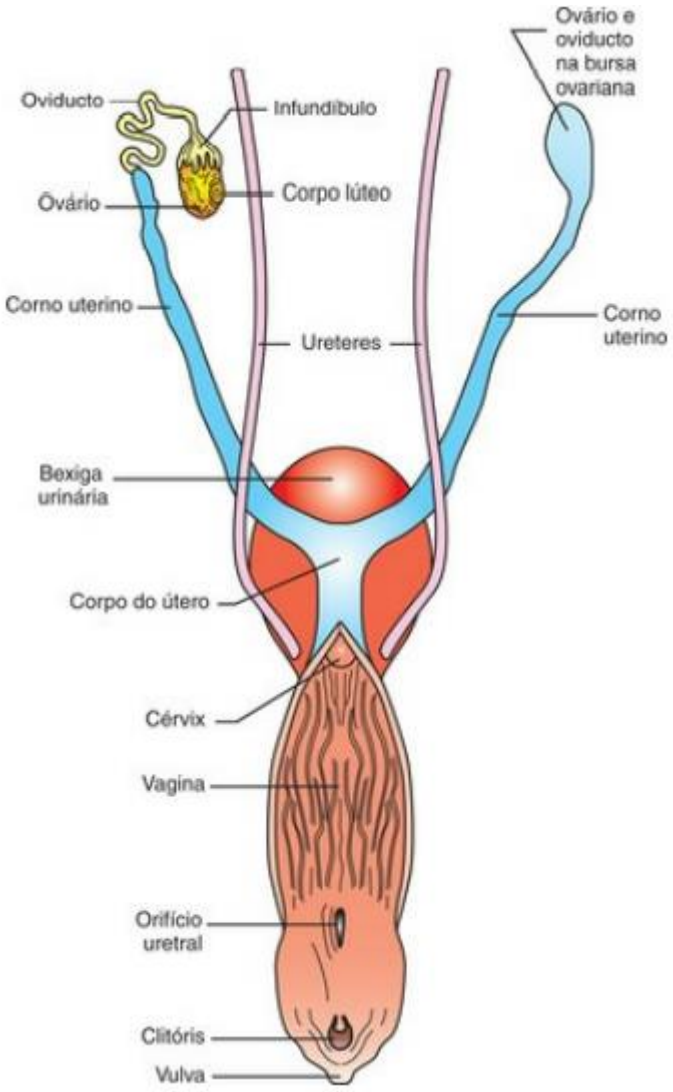

Fonte: Colville; Bassert; 2010.

No caso da Figura 1 fica exemplificado algumas das estruturas que compõe o sistema reprodutor feminino. Cada parte do sistema reprodutor exerce uma função importante para o animal ter uma boa capacidade reprodutiva. Os ovários da cadela têm como função formar o óvulo e produção de hormônios (estradiol e progesterona). As tubas uterinas têm como função levar o oócito produzido pelo ovário para o útero, que tem como função fertilizar e manter uma gestação. O vestíbulo é um canal para o parto e a vagina tem como função ser um órgão copulatório (SANTOS; ALESSI; 2010).

2.1 OVÁRIOS

Os ovários são órgãos que tem um formato de feijão na cadela, possuem cerca de 2 centímetros de diâmetro. Sua localização no corpo não muda de posição igual acontece nos machos com os testículos, e com algumas fêmeas de algumas espécies, são encontrados na parte dorsal do abdome e caudal aos rins. O ovário direito está localizado na parte abdominal lateral e o ovário esquerdo está ligado lateralmente com o baço pelo mesovário (KÖNIG, 2016).

Esse órgão é revestido por um ligamento chamado mesovário que dará sustentação ligando a parede do abdômen, nele contém artérias e veias que darão a suplementação sanguínea para suprir os ovários, além de conter gordura que dará uma sustentação maior para o ancoramento (COLVILLE; BASSERT; 2010)

As gônadas femininas são constituídas por um epitélio germinativo que reveste todo ela, após esse epitélio o ovário é dividido em duas partes, a parte cortical e a parte medular. Na parte cortical do ovário são localizados os folículos, corpos hemorrágicos que são uma estrutura formada temporariamente após a ovulação que colapsa e enche de sangue e corpos lúteos. Na parte medular são localizados bastantes tecidos conjuntivos fibrovasculares (SANTOS; ALESSI; 2010).

No córtex do ovário são desenvolvidas diferentes fases foliculares. A cadela é considerada uma fêmea multípara, por produzir e liberar mais de um oócito. A primeira fase é a fase primordial, são folículos primordiais que possuem um epitélio de camada simples, com a maturação hormonal, serão transformadas em células granulosas que tem formato plano, logo após são transformadas em células da teca interna que envolvem o ovócito, transformando em células cuboides, e com essa transformação o folículo passa para segunda fase denominada folículo primário. Seguindo com a maturação em folículos secundários, serão formadas diversas camadas de células granulosas em volta do oócito com um preenchimento de fluido dentro da massa das células granulosas se unindo para formar uma cavidade preenchida com líquido folicular, chegando assim na parte denominada folículo terciário. Para ocorrer a liberação do oócito o folículo terciário precisa se tornar um folículo ovárico visculoso para finalmente conseguir se romper. Exemplificada pela Figura 2 a seguir (SANTOS; ALESSI; 2010).

Figura 2 – Representação do ciclo ovariano.

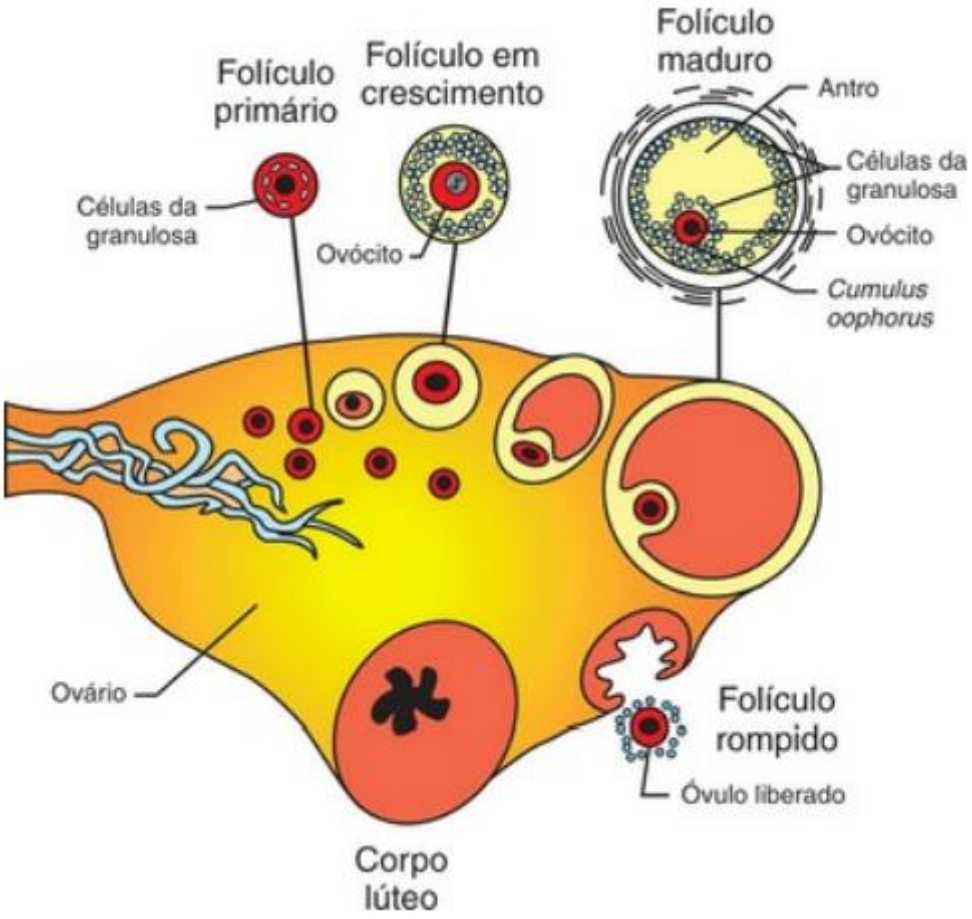

Fonte: Colville; Bassert; 2010.

Na parte fisiológica da maturação hormonal representada pela Figura 2, é iniciado a liberação de GnRH (hormônio liberador de gonadotrofina) através do hipotálamo, que faz com que a hipófise produza FSH (hormônio folículo estimulante) e LH (hormônio luteinizante). O FSH estimula a dinâmica folicular no qual o folículo que estiver com maior quantidade de receptores de FSH torna-se o dominante, que por sua vez intensifica a produção de estrógeno. O pico de estrógeno estimula a hipófise a liberar, por *feed back* positivo, a liberação de LH, reconhecido como onda pré-ovulatória, sendo nesse período que as fêmeas sentem libido para acasalar, ocorrendo após 48 horas a ovulação e durando em média 24 horas. Após a ovulação o pico de progesterona começa a subir, pois está sendo liberada pelo corpo lúteo, sendo útil para ajudar a preparação do útero para implantação do óvulo e uma possível gestação. Após um período de tempo o corpo lúteo se regride por conta da prostaglandina F2 alfa produzida pelo útero, para assim dar início a uma nova onda folicular (COLVILLE; BASSERT; 2010).

2.2 TUBAS UTERINAS

As tubas uterinas, também conhecidas por ovidutos são estruturas que conectam os ovários ao útero. Cada uma das tubas é suspensa pelo ligamento largo, parte denominada mesossalpinge. As tubas uterinas são divididas em partes com diferentes funções, denominadas, infundíbulo, ampola e o istmo. Representado pela Figura 3 a seguir (AIELLO, 2001).

Figura 3: representação do ovário, ligamentos, tubas uterinas e corno uterino.

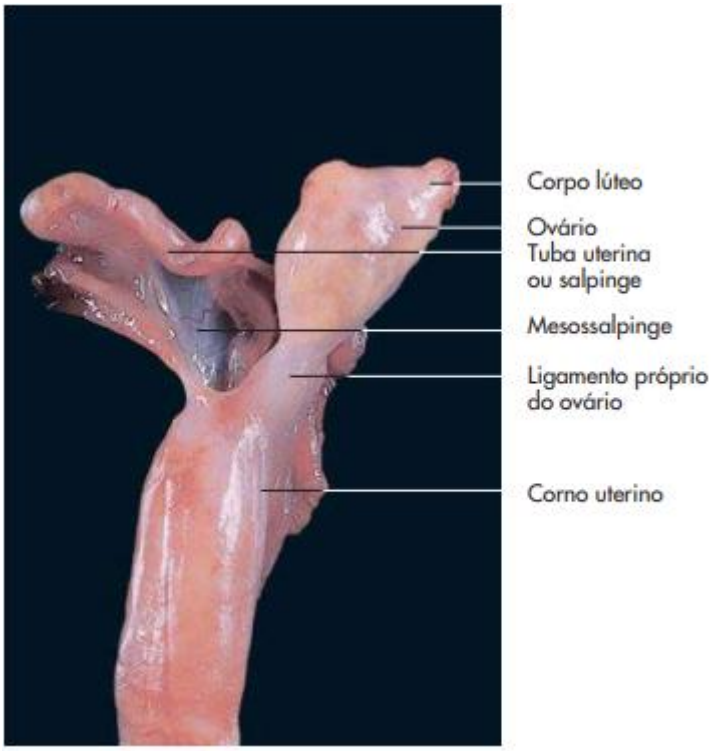

Fonte: Santos; Alessi; 2010.

Na representação da Figura 3 não é observada, mas o infundíbulo não é intimamente ligado ao ovário, sua estrutura consiste em uma abertura ampla na ponta de cada tuba uterina, contendo fímbrias que envolvem a área em que os folículos são formados para poder assim captar o oócito, essas fímbrias posicionam corretamente o infundíbulo para quando conseguir captar o oócito ele não cair na cavidade abdominal (COLVILLE; BASSERT; 2010).
A ampola é a parte do meio das tubas uterinas, tendo em sua estrutura pregas e cílios que realizarão pequenas contrações musculares e movimentos dos cílios que auxiliaram na fertilização dos oócitos. Como a estrutura é pregueada, ela mantém o oócito intimamente ligado nas tubas uterinas. É nessa parte do infundíbulo que ocorre o encontro do espermatozoide com o óvulo. O óvulo permanece durante alguns dias antes de descer para parte do istmo (COLVILLE; BASSERT; 2010).
O istmo é uma estrutura lisa, com estreitamento maior que das outras partes que é ligada ao útero, sendo menos desenvolvido as pregas na sua estrutura. Essa é a parte do infundíbulo que irá conduzir o óvulo já fecundado para o útero. Essa união entre a tuba uterina e o útero é denominada junção útero-tubárica, e é a parte que abrirá no corno uterino através de outra parte denominada óstio uterino, essa junção forma uma barreira contra infecções (SANTOS; ALESSI; 2010).

2.3 ÚTERO

O útero é um órgão de forma cilíndrica, comprido e estreito, possuem em média 0.8 centímetros de diâmetro e se posicionam dorsalmente ao intestino delgado. Não possui muita diferença entre o útero e a vagina, em relação ao tamanho, sendo diferenciados pela cérvix que possui maior projeção cilíndrica podendo ser visualizada a representação da estrutura pela Figura 1 e tem como função ser uma barreira de

proteção de bactérias e fungos. São divididos anatomicamente em colo e corpo e são projetados dois cornos delgados e longos divergentes (KÖNIG, 2016).
A estrutura do útero é constituída por três camadas, a primeira camada é o endométrio que é revestido por uma camada luminal possuindo uma grande quantidade de glândulas endometriais que é onde terá influência dos hormônios progesterona e estrogênio, a progesterona induz a secreção das glândulas endometriais enquanto o estrogênio estimula a proliferação das glândulas. A segunda camada é denominada miométrio, ele é constituído por duas camadas de musculo liso que também sofrem influência dos hormônios, sendo que sofre uma alta contratilidade sobre a influência do estrogênio e uma baixa contratilidade sobre influência da progesterona. A terceira camada é o perimétrio, ele é uma membrana serosa que faz continuidade com o ligamento largo na parte do mesométrio. Ele é a camada que reveste o útero e manda a suplementação sanguínea necessária através de vários vasos sanguíneos que se localizam no paramétrio (SANTOS; ALESSI; 2010).

2.4 CÉRVIX, VAGINA E VULVA

A cérvix é uma porção muscular entre o útero e a vagina que possui a função de proteção contra os agentes externos como bactérias e fungos, para que eles não tenham acesso ao útero. Sua estrutura é comporta por um esfíncter de músculo liso, com a representação pela Figura 4, e normalmente se mantém fechada, tendo abertura comumente em duas fases, quando a cadela está no período do estro do ciclo estral que é quando receberá o espermatozoide e durante o momento do parto, para ocorrer a passagem do feto. (COLVILLE; BASSERT; 2010).

Figura 4: representação da cérvix da cadela.

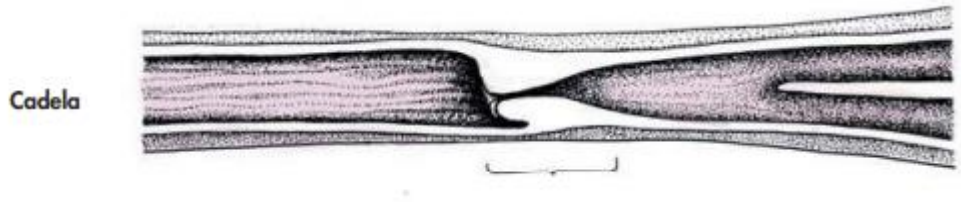

Fonte: Konig, 2016.

A vagina é um órgão que está localizado na posição mediana da cavidade pélvica, visualizado na Figura 4, prolongando desde o óstio uterino externo até o óstio externo da uretra, tendo função de ser um órgão copulatório, a vagina possui glândulas responsáveis por umedecer a região e favorecer a passagem dos espermatozoides. Logo após, na parte mais caudal do órgão copulatório se posiciona o vestíbulo que é uma estrutura que liga a vagina a parte externa do sistema reprodutor feminino, chamada vulva, que possui como função a proteção para a vagina (KÖNIG, 2016).

3. ETIOLOGIA, EPIDEMIOLOGIA E PATOGENIA DA PIOMETRA

A piometra, também conhecida como hiperplasia endometrial cístico-piometrítico, é uma infecção em conjunto com inflamação do útero que causa um grande acúmulo de pus no lúmen uterino, sendo demonstrado como o útero da cadela fica com a presença da piometra pela Figura 5. Essa infeção pode ser considerada em aberta ou fechada dependendo se a cérvix abrir ou não (SANTOS; ALESSI; 2010).

Figura 5: Útero com piometra.



Fonte: Arquivo pessoal.

Para que ocorra o desenvolvimento da piometra, a cérvix terá que permitir a entrada de bactérias oportunistas dentro do canal vaginal, e essa abertura da cérvix depende do ciclo estral em que se encontra. A ação do hormônio estrogênio causa relaxamento e ocasiona a abertura da cérvix levando a entrada das bactérias, porém é na fase do diestro que tem uma maior predisposição a piometra já que o hormônio progesterona é um fator pré-requisito para o seu desenvolvimento (SANTOS; ALESSI; 2010).

3.1 CICLO ESTRAL

O ciclo estral é caracterizado pelo início de um cio até ocorrer o início de outro cio. Esse ciclo é controlado pelos hormônios produzidos pela hipófise denominados FSH (hormônio folículo estimulante) e LH (hormônio luteinizante). Os hormônios produzidos pela hipófise são responsáveis por estimular a atividade nos ovários fazendo com que os óvulos amadureçam e sejam liberados e são responsáveis por estimular a produção de estrógeno pelos folículos em desenvolvimento e a produção de progestágenos liberados pelo corpo lúteo após a ovulação (COLVILLE, 2010)

A cadela é classificada como animais diéstricos, que é quando se tem dois ciclos por ano. O ciclo estral da cadela possui quatro fases, proestro, estro, diestro e anestro, essas fases irão refletir em alterações físicas e comportamentais o que está acontecendo enquanto o ovário está em seu desenvolvimento até a liberação dele, tendo como representação dos picos de cada hormônio na sua fase pela Figura 6 (COLVILLE, 2010).

Figura 6: picos dos hormônios no ciclo estral da cadela.
Fonte: RANGEL, 2018.

O proestro se dá início com a regressão do Cl (corpo lúteo) durando em média de 7 a 10 dias e se finaliza com o início do estro. Nessa fase é quando ocorre o desenvolvimento folicular, o folículo dominante da última onda folicular irá crescer, aumenta-se a produção do estrogênio e da inibina, diminuem as concentrações de FSH no início do proestro, mas aumentam com à medida que o proestro termina e o estro se aproxima, com o efeito do estradiol o LH aumenta sua frequência, porém diminui a amplitude dos seus pulsos, fazendo com que a produção de andrógenos seja acentuada aumentando ainda mais a produção do estrogênio. Com as mudanças hormonais ocasiona em algumas alterações no trato reprodutivo como, edema vulvar, saída de uma secreção serosanguinolenta, dilatação da cérvix, espessamento do endométrio e algumas mudanças comportamentais ocorrem demonstrando a fase do proestro como, inquietação, desobediência e recusa de monta. Os folículos ovarianos irão sintetizar o hormônio estradiol que com o acúmulo desse hormônio irá elevar ao pico pré-ovulatório que desencadeará a ovulação e inicialização do estro (REECE, 2017).

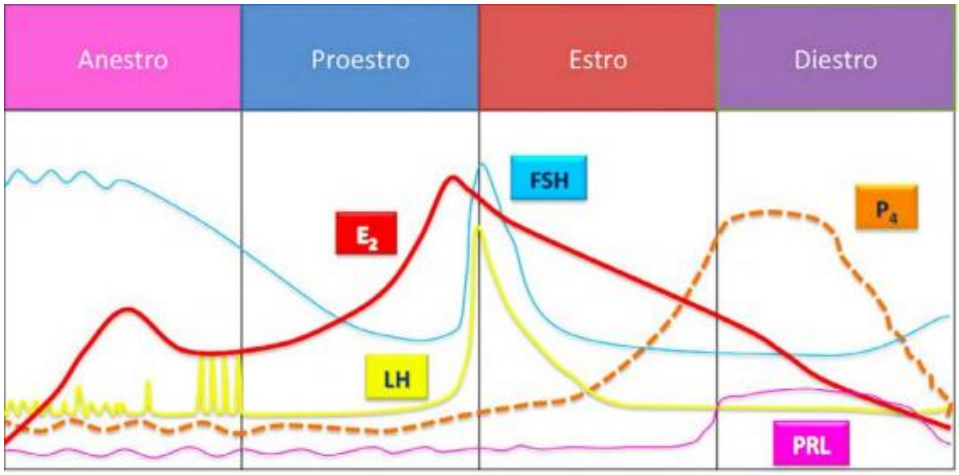

O estro é caracterizado pela aceitação de monta da cadela, é a fase em que a cadela estará no cio. Nessa fase, após a ovulação o pico de estradiol irá diminuir e os folículos maduros começarão a produzir progesterona, a secreção sanguinolenta irá ter encerrado e as cadelas terão comportamentos que demonstrarão que estão admitindo o coito, como, elevação da pelve para exibir a região da vulva. Durante a fase do estro o útero possui um maior suprimento fazendo com que as glândulas endometriais se proliferem aumentando o seu tamanho fazendo com que o útero fique enrijecido, a cérvix apresenta relaxamento permitindo a passagem do esperma e aumentando a produção do muco cervical que tem tonalidade cristalina e características de um muco fluido e abundante (COLVILLE, 2010)

O diestro se inicia quando a fêmea começa a rejeitar o macho, essa fase é caracterizada pelo hormônio progesterona que é secretado pelo corpo lúteo que

alcançou o seu tamanho máximo. A fase do diestro dura em média 75 dias quando não há uma gestação por conta que o corpo lúteo não possui uma regressão imediata, sendo normal nas cadelas pelo fato do útero produzir prostaglandina F2 alfa lentamente para poder ocorrer a luteólise. Algumas cadelas tem uma alta resposta aos hormônios produzidos nessa fase, fazendo com que apresente algumas respostas a esses hormônios como a pseudociese. Logo após o diestro vem a fase de anestro que é a fase de inatividade sexual onde não ocorre picos hormonais e o corpo estará se recuperando e preparando para uma nova fase do ciclo estra (REECE, 2017).

3.2 PATOGENIA DA PIOMETRA

Para que ocorra à patogenia da piometra, a intervenção do hormônio progesterona causa a hiperplasia endometrial cística que consiste em um grande acúmulo de líquido nas células endometriais e no lúmen uterino levando a supressão da atividade leucocitária e a baixa da atividade do miométrio. Com essa doença ocorrendo, no período do estro quando a cérvix está aberta, pode favorecer a infecção bacteriana secundária, transformando esse acúmulo de líquido uterino em um material contaminado diferente quando ocorre somente à hiperplasia endometrial cística que o conteúdo é estéril, como demonstrado a seguir pela Figura 7 (GREENE, 2015).

Figura 7: Conteúdo de uma piometra.



Fonte: SANTOS; ALESSI; 2010.

A bactéria Escherichia coli é a mais comum nas ocorrências de piometra, transformando o conteúdo gerado em um acúmulo de pus como demonstrado pela Figura 7, se ligando ao endométrio com mais facilidade quando está ocorrendo a fase lútea do ciclo estral das cadelas. (GREENE, 2015).

Como a piometra é uma infeção que tem afinidade com as fases hormonais da cadela, alguns fatores podem predispor a ter uma maior ocorrência dessa patogenia, como uso de medicamentos anticoncepcionais a base de progestágenos que aumentam o

favorecimento da piometra, sendo assim contraindicado o seu uso. Há estudos que indicam que o uso do tamoxifeno, sendo um inibidor de receptores de estrógeno vem tendo um importante efeito a predisposição à piometra (SANTOS; ALESSI; 2010).

4. SINAIS CLÍNICOS, DIAGNÓSTICO E TRATAMENTO DA PIOMETRA

4.1 SINAIS CLÍNICOS

Os sinais clínicos dessa infecção dependem da condição da cérvix, se ela é aberta ou fechada. Porém a piometra possui algumas manifestações clássicas como poliúria (quantidade anormal de urina), polidipsia (sede intensa mesmo ingerindo bastante água), letargia (estado físico em que o animal fica com os níveis de energia baixo), desidratação (perda de água, sais minerais entre outros líquidos do organismo), aumento do volume uterino tendo como representação a diferença do útero normal para o útero com presença da piometra pela Figura 8, temperatura corporal variável dependendo do grau da infecção (AIELLO, 2001).

Figura 8: representação do útero com piometra e o útero normal.



Fonte: http://entrepatasebigodes.blogspot.com/

Na cérvix aberta há uma secreção de exsudato fétido pelo canal vaginal, tendo um prognóstico favorável pois o conteúdo dentro do corpo uterino está sendo extravasado, enquanto na fechada, esse conteúdo permanece no útero, causando distensão podendo causar uma ruptura do útero, nas duas situações o útero da cadela permanece como demonstrado pela Figura 8, se tornando assim, a piometra fechada a de maior periculosidade, pois pode causar septicemia por ter uma grande quantidade de pus dentro do lúmen uterino, deixando os animais mais debilitados (ETTINGER; FELDMAN; 2004).

4.2 DIAGNÓSTICO

O diagnóstico é realizado por sinais clínicos, exame físico, hemograma, bioquímico, ultrassonografia e caso necessário, alguns exames complementares como exame radiográfico, urinálise, citologia vaginal, dentre outros. Com os sinais clínicos e os exames, a descoberta precoce da doença auxilia em um melhor tratamento para o animal (AIELLO, 2001).

No exame físico, poderá encontrar, secreção vaginal com pus, aumento do útero visível a palpação, dor, desidratação, e em casos mais graves, o animal poderá estar

em estado de choque e hipotérmicos. No hemograma, quase todas as vezes apresentará leucocitose, neutrofilia com desvio a esquerda, presença de monocitose substancial. No exame bioquímico onde se é observado ureia, creatinina fosfatase alcalina e ALT (alanina aminotransferase) na maioria dos casos não é observado alterações (AIELLO, 2001).

O exame de radiografia é um dos complementares para a confirmação da piometra pois ele detectará se o útero está com as dimensões aumentadas, se possui ou não a presença de um conteúdo anecogênico, se possui paredes espessadas e ecogênicas sendo visível essas alterações representadas pela Figura 9. O conjunto dessas alterações se dá a um quadro de confirmação ou sugestão da piometra. (GREENE, 2015).

Figura 9: Radiografia de uma cadela com piometra.

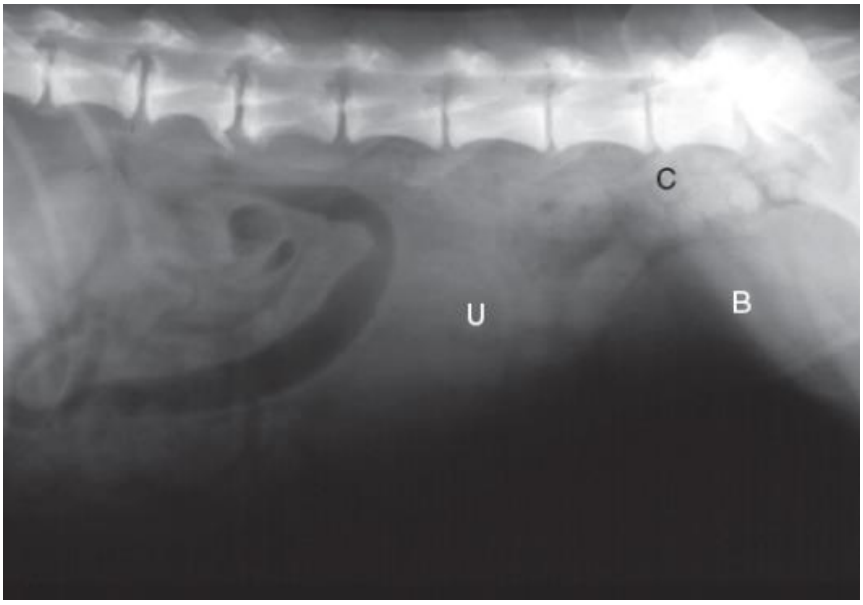

Fonte: GREENE, 2015.

Na Figura 9 pode-se observar o útero alterado na imagem radiográfica, porém, em alguns casos, a piometra não apresenta sintomas específicos, dificultando assim o diagnóstico fazendo com que pareça outra afecção, podendo ser confundida com vaginites, neoplasias vaginais, mucometra, torção uterina, e em casos de piometra fechada, podem confundir com a gestação, por apresentar útero distendido, com a presença da progesterona podendo causar pseudociese. (SANTOS; ALESSI; 2010).

4.3 TRATAMENTO

O tratamento para piometra irá ser definido de acordo com o interesse do proprietário em ter ou não uma gestação para o seu animal, do grau de infecção acometida, da condição da cérvix, e do diagnóstico precoce. O melhor tratamento em casos de piometra é o tratamento cirúrgico, mas também podem ser realizados tratamentos medicamentosos afins de melhorar o caso clínico (GREENE, 2015).

Para o tratamento cirúrgico consiste na realização da ovariossalpingo-histerectomia (OSH) que é a retirada completa dos ovários, tubas uterinas e útero, com medicação auxiliar (antibiótico, anti-inflamatório e analgésico) após a cirurgia para sessar a infecção e controlar a dor do paciente no pós cirúrgico. São pacientes indicados a cirurgia aqueles pacientes geriátricos, que não tem interesse em reproduzir, presença de doença sistêmica e piometra com cérvix fechada (AIELLO, 2001).

A OSH é realizada após toda a assepsia do local da cirurgia, através de uma incisão retro umbilical na cavidade abdominal, adentrando na cavidade por uma estocada com o bisturi, já dentro da cavidade, deve-se procurar os ovários começando pelo lado direito ou pelo lado esquerdo, por onde o cirurgião achar melhor, é realizado uma sutura abaixo do ovário para que seja estancado qualquer possível sangramento. O mesmo procedimento é utilizado para o outro ovário e para cérvix, com finalidade de estancar o sangramento. São realizadas suturas com ponto simples com fio de nylon, para o fechamento da musculatura recomenda-se suturas sultan, e para fechamento de pele ficará a critério do cirurgião, podendo ser suturas contínuas ou suturas com ponto separado. (FOSSUM, 2014)

O tratamento medicamentoso é realizado em animais que o tutor tem interesse em reproduzir, animais jovens, que possuem um bom estado geral, a piometra seja aberta e que tenha predisposição a efeitos colaterais da OSH. A antibioticoterapia é essencial nesses casos, porém não trará bons resultados realizando somente antibiótico. Como adjuvante para o tratamento, a utilização de imunoestimulantes, prostaglandina F2Ü, tem trazido bons resultados aumentando a contração do miométrio, expulsando o conteúdo uterino e relaxando a cérvix (GREENE, 2015).

Para a prevenção da piometra, o melhor método seria a realização da OSH precocemente, mas algumas condutas podem ser realizadas para evitar que aumente as chances de ter uma piometra como não aplicar métodos contraceptivos, observar entre os cios da cadela caso ela tenha algum comportamento diferente como, por exemplo, apresentar pseudociese em todo cio que esteja predispondo a piometra, sendo necessário que seja encaminhada ao veterinário o quanto antes (AIELLO, 2001).

5. CONSIDERAÇÕES FINAIS

O sistema reprodutor das cadelas é constituído por órgãos que são de extrema importância para a capacidade reprodutiva dessa espécie, sendo composto por ovários, tubas uterinas, útero, cérvix, vestíbulo e vagina, sendo sustentados pelo ligamento largo que é dividido em três partes e por fim, os órgãos genitais externos compostos por vulva e clitóris.

A piometra é uma infecção secundaria a uma inflamação do útero denominada hiperplasia endometrial cística, essa infecção tem uma pré-disposição pelo ciclo estral das cadelas, tendo afinidade da fase do diestro, quando se tem o maior pico de progesterona no organismo do animal. Tendo uma grande importância se ter um conhecimento básico dessa doença pois, o nível de risco do animal vir a óbito por sepse é alto.

Com os sinais clínicos apresentados pela piometra o tutor e o veterinário têm uma base do que se pode estar acometendo o animal, sendo necessário exames complementares que indicaram o estado de saúde do animal para que possua o melhor tratamento visando o bem-estar. O melhor tratamento indicado para casos de piometra é a realização da cirurgia ovariossalpingo-histerectomia, porém para tutores que tem o interesse em manter o útero do seu animal, há tratamentos medicamentosos que podem ajudar a cessar a infecção uterina, podendo ou não ter um tratamento concluído com êxodo.

REFERÊNCIAS

AIELLO, S. E. **Manual Merck de Veterinária**, 8ª ed. São Paulo: Roca, 2001.

COLVILLE, Thomas; BASSERT, Joanna M. **Anatomia e Fisiologia clínica para medicina veterinária tradução da 2° edição.** Rio de janeiro: Elsevier Editora Ltda, 2010.

ETTINGER, S. J.; FELDMAN, E. C. **Tratado de medicina interna veterinária. 5 ed**, v. 1. Rio de Janeiro: Guanabara Koogan, 2004.

FOSSUM, Theresa Welch. **Cirurgia de Pequenos Animais 4ª edição**. Rio de Janeiro: Elsevier, 2014.

KÖNIG, Horst Erich; LIEBICH, Hans-Georg**. Anatomia dos Animais Domésticos-: Texto e Atlas Colorido.** Porto Alegre: Artmed Editora, 2016.

RANGEL, L. Ciclo estral. In. PORTA, L. R.; MEDRANO, J. H. H. **Fisiología reproductiva de los animales domésticos.** Cidade do México: FMVZ-UNAM, 2018.

REECE, William O. **Dukes Fisiologia dos animais domésticos**, 13ª ed. Rio de Janeiro: Guanabara Koogan, 2017.

SANTOS, Renato de Lima. ALESSI, Antonio Carlos. **Patologia veterinária: segunda edição.**, Rio de Janeiro: Editora Guanabara Koogan Ltda, 2010.

GREENE, Craig E. **Doenças Infecciosas em cães e gatos: quarta edição**., Rio de Janeiro: Editora Guanabara Koogan Ltda, 2015.